

Journal Pre-proof



Eritema multiforme inducido por hidroxiclороquina en paciente con COVID-19

Juan Monte Serrano Joana Cruaños Monferrer Mar García-García Miguel Fernando García-Gil

PII: S0025-7753(20)30280-3
DOI: <https://doi.org/doi:10.1016/j.medcli.2020.05.004>
Reference: MEDCLI 5194
To appear in: *Medicina Clinica*
Received Date: 27 April 2020
Accepted Date: 8 May 2020

Please cite this article as: Serrano JM, Monferrer JC, García-García M, García-Gil MF, Eritema multiforme inducido por hidroxiclороquina en paciente con COVID-19, *Medicina Clinica* (2020), doi: <https://doi.org/10.1016/j.medcli.2020.05.004>

This is a PDF file of an article that has undergone enhancements after acceptance, such as the addition of a cover page and metadata, and formatting for readability, but it is not yet the definitive version of record. This version will undergo additional copyediting, typesetting and review before it is published in its final form, but we are providing this version to give early visibility of the article. Please note that, during the production process, errors may be discovered which could affect the content, and all legal disclaimers that apply to the journal pertain.

© 2020 Published by Elsevier.

MANUSCRITO

Mujer de 55 años presentaba, desde hace 6 días, erupción cutánea pruriginosa integrada por máculas eritematosas dianiformes con tendencia a la confluencia en tronco y extremidades superiores, sin afectación de mucosas (Figura 1). Había iniciado previamente tratamiento con hidroxicloroquina, 12 días antes de la aparición de lesiones cutáneas, por neumonía intersticial bilateral con PCR de SARS-CoV-2 positiva.

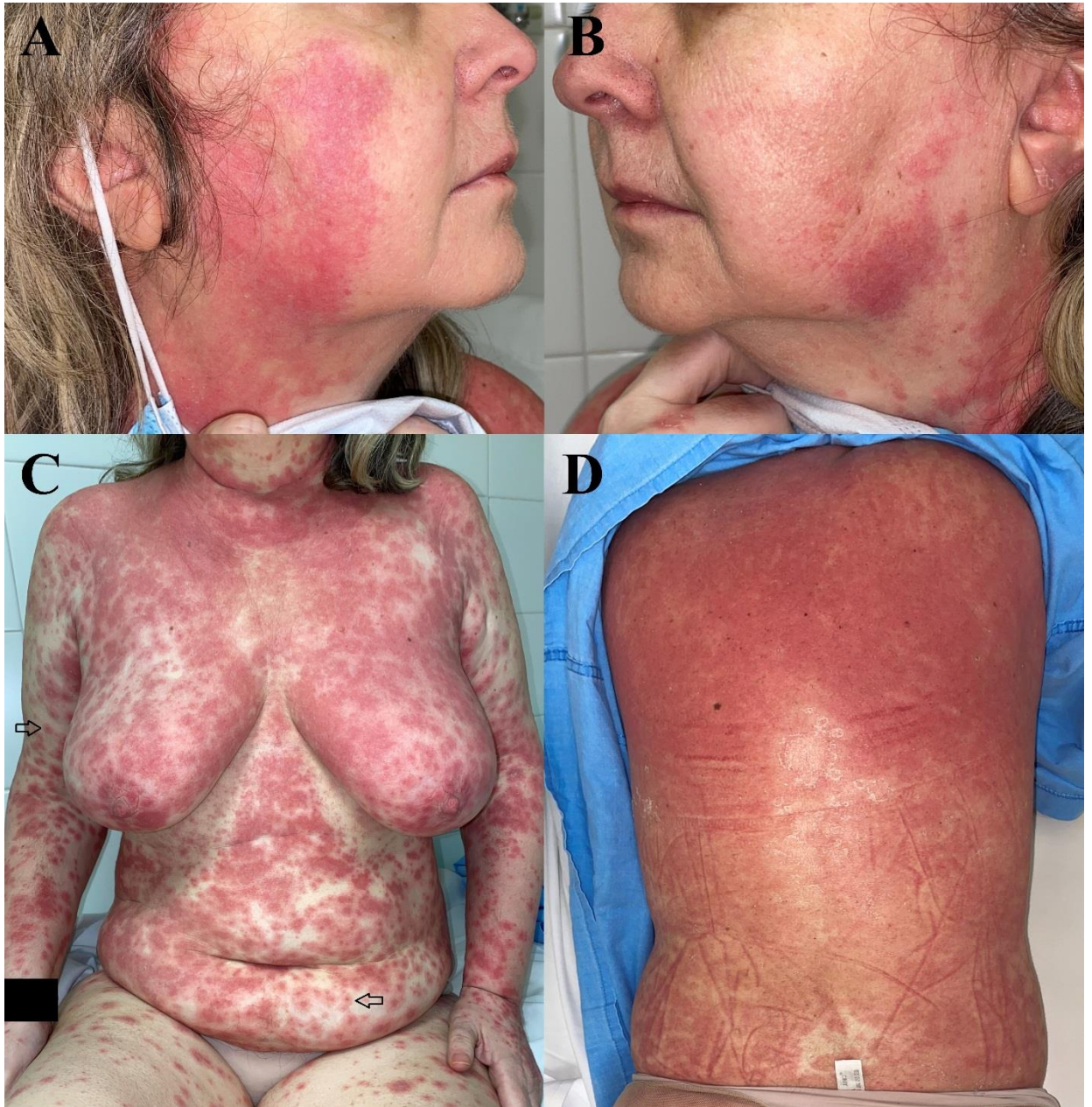Los títulos de otras causas frecuentes de eritema multiforme, incluyendo Virus Herpes Simple (VHS) y *Mycoplasma pneumoniae*, fueron negativos. La biopsia cutánea mostró dermatitis de interfase e infiltrados de eosinófilos, hallazgos compatibles con reacción alérgica medicamentosa (Figura 2).

Coincidiendo con la mejoría analítica y de la clínica respiratoria, se decidió suspender tratamiento con hidroxicloroquina.

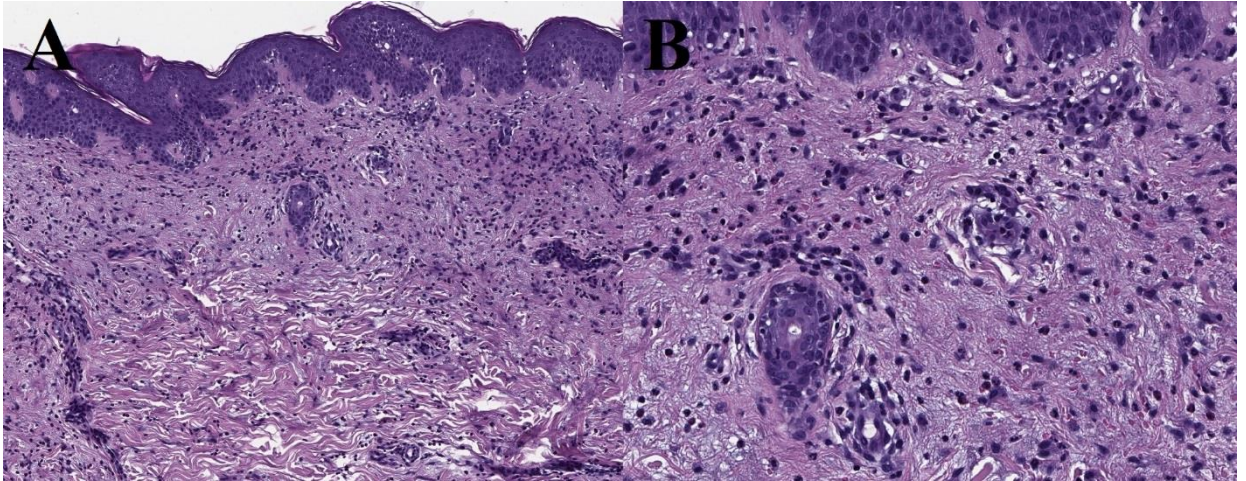
Eritema multiforme es una reacción inmunomediada que afecta la piel y, en ocasiones, las mucosas. Las infecciones, especialmente por VHS o *Mycoplasma pneumoniae*, y algunos fármacos constituyen los principales agentes etiológicos. Cuando la sospecha es medicamentosa resulta fundamental la retirada de dicho fármaco, manteniéndose únicamente cuando su uso sea vital para el paciente y en ausencia de alternativas terapéuticas.

Las reacciones cutáneas graves a la hidroxicloroquina son poco frecuentes, sin embargo, debido a su uso extendido como tratamiento del COVID-19, es importante su reconocimiento precoz para evitar futuras complicaciones.

Figr-1



Figr-2



Journal Pre-proof