



Material suplementario

Técnicas de imagen en el intervencionismo percutáneo estructural: cierre de comunicación interauricular y oclusión de la orejuela izquierda

Antonio Rodríguez Fernández * y Armando Bethencourt González

Servicio de Cardiología, Hospital Universitario Son Espases, Palma de Mallorca, Baleares, España

TIPOS DE COMUNICACIÓN INTERAURICULAR

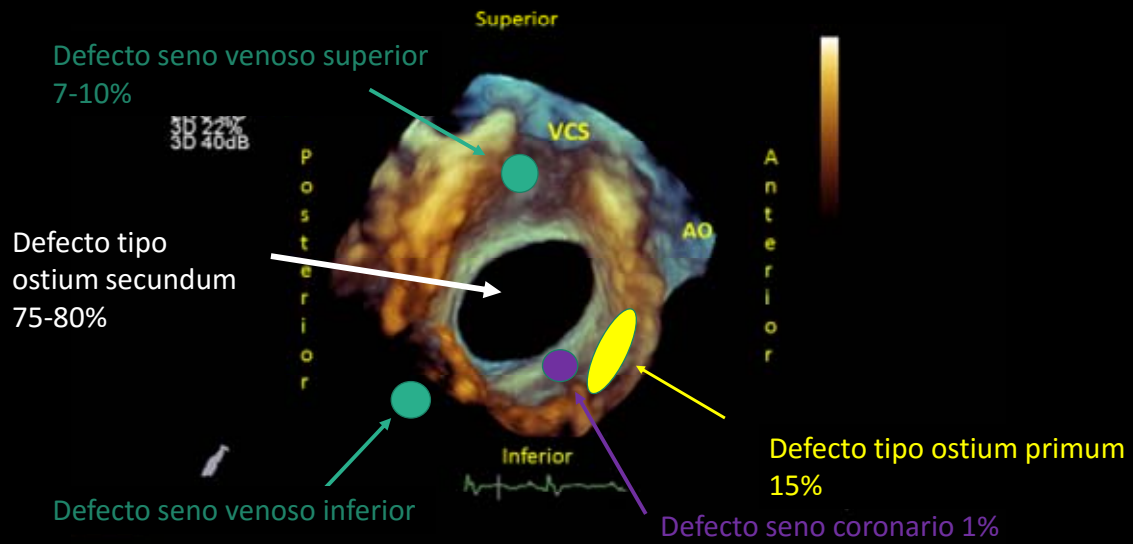


Figura. Imagen de ecocardiografía transesofágica tridimensional que muestra la frecuencia y localización de los distintos tipos anatómicos de comunicaciones interauriculares.