

ANEXO. MATERIAL ADICIONAL

Figura 1S. Medición del área del centímetro superior del *septum* interventricular en una vista paraesternal. Fuente: Datos del estudio.

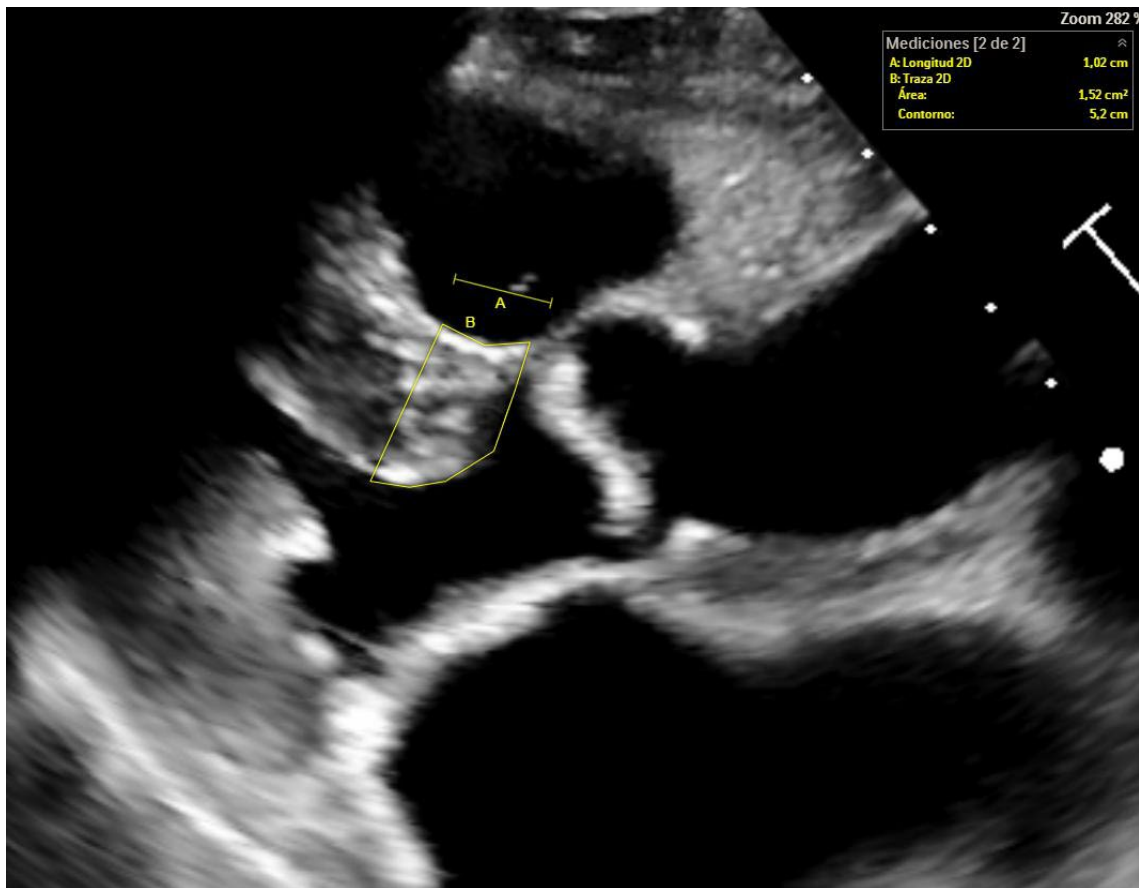


Figura 2S. Variabilidad de la forma del tracto de salida del ventrículo izquierdo (TSVI) en 9 sujetos. Los 2 casos de la izquierda de la primera fila presentaron calcio en el TSVI, por lo que se excluyeron.

