

**Supplementary material**

---

## Characterization of Takotsubo Cardiomyopathy in Spain: Results from the RETAKO National Registry

Iván J. Núñez Gil <sup>a,\*</sup>, Mireia Andrés <sup>b</sup>, Manuel Almendro Delia <sup>c</sup>, Alessandro Sionis <sup>d</sup>, Ana Martín <sup>e</sup>, Teresa Bastante <sup>f</sup>, Juan Gabriel Córdoba Soriano <sup>g</sup>, José A. Linares Vicente <sup>h</sup>, Silvia González Sucarrats <sup>i</sup> y Alejandro Sánchez-Grande Flecha <sup>j</sup>, on behalf of the RETAKO investigators <sup>◇</sup>

<sup>a</sup>*Instituto Cardiovascular, Hospital Clínico San Carlos, Madrid, Spain*

<sup>b</sup>*Servicio de Cardiología, Hospital Vall d'Hebron, Barcelona, Spain*

<sup>c</sup>*Servicio de Cardiología, Hospital Virgen Macarena, Sevilla, Spain*

<sup>d</sup>*Unidad de Cuidados Intensivos Cardiológicos, Servicio de Cardiología, Hospital de Sant Pau, Instituto de Investigación Biomédica Sant Pau (IIB Sant Pau), Barcelona, Spain*

<sup>e</sup>*Servicio de Cardiología, Hospital Universitario de Salamanca, Salamanca, Spain*

<sup>f</sup>*Servicio de Cardiología, Hospital de la Princesa, Madrid, Spain*

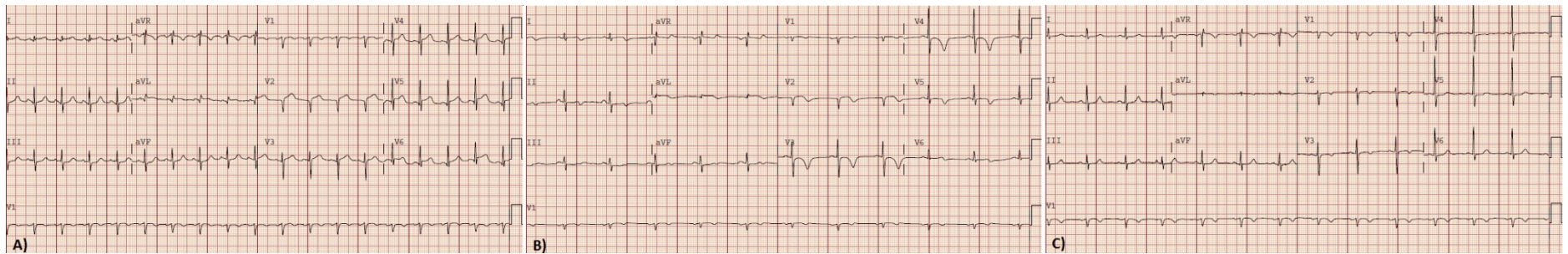
<sup>g</sup>*Servicio de Cardiología, Complejo Hospitalario Universitario de Albacete, Albacete, Spain*

<sup>h</sup>*Servicio de Cardiología, Hospital Clínico Lozano Blesa, Zaragoza, Spain*

<sup>i</sup>*Servicio de Cardiología, Hospital Universitario Arnau de Vilanova, Lérida, Spain*

<sup>j</sup>*Servicio de Cardiología, Hospital Universitario de Canarias, Sta. Cruz de Tenerife, Spain*

---



**Figura material suplementario:** Evolución electrocardiográfica de un caso típico, una mujer de 66 años. A) En el momento de ingreso, B) Al alta 3 días después, C) En el seguimiento, 2 meses después, prácticamente normalizado.