

Score VEXUS (Venous Excess Ultrasound Score) en el síndrome cardiorenal

José De La Flor Merino^a, Marco Vaca Gallardo^b, Maite Rivera Gorrín^c

^a Hospital Central de la Defensa, Madrid.

^b Hospital Gregorio Marañón

^c Hospital Ramón y Cajal, Madrid,

CONGESTIÓN VENOSA: DEFINICIÓN E IMPORTANCIA

La Insuficiencia Cardíaca Aguda (ICA) se define como la aparición de novo o cambio rápido de la situación cardíaca previa a que conduce a signos y síntomas de insuficiencia cardíaca que requieren atención médica y, con frecuencia, la hospitalización del paciente. La ICA es una entidad clínica caracterizada por la aparición o empeoramiento de sintomatología congestiva. La congestión sistémica se ha asociado con una mayor mortalidad, estancia hospitalaria o reingresos, principalmente en pacientes con síndrome cardiorenal tipo 1 (SCR1) y en pacientes en unidades de críticos [1]. La definición tanto de las formas agudas como de las crónicas requiere la conjunción de los criterios diagnósticos establecidos por las guías para cada órgano implicado [Riñón-Corazón o viceversa): Kidney Disease Improving Global Outcomes [KDIGO) en Nefrología [2] o de la European Society of Cardiology [ESC) en Cardiología [3].

El concepto de congestión en el SCR1, ha evolucionado en los últimos años. Inicialmente la lesión renal aguda se atribuía a hipoperfusión renal por bajo gasto cardíaco (mecanismo anterógrado), sin embargo, este concepto no explicaba en su totalidad la fisiopatología del daño renal. Ahora sabemos que el aumento de la presión en cavidades derechas transmitidas (mecanismo retrógrado) hacia el territorio venoso intraabdominal y a nivel de las venas renales aumenta la poscarga renal y la presión intrarenal. Este incremento en la presión, en un órgano encapsulado como el riñón, disminuye la perfusión renal y el flujo intratubular dando lugar a un des-

censo del filtrado glomerular y a un incremento en la retención de sodio y agua, mediado por la activación del sistema renina-angiotensina-aldosterona y el sistema nervioso simpático, generando lo que actualmente se conoce como nefropatía congestiva [4].

El estado congestivo sistémico se manifiesta clínicamente mediante signos y síntomas presentes en la anamnesis, la exploración física, el balance hídrico y el uso de pruebas complementarias básicas como la radiografía de tórax y biomarcadores como el péptido natriurético atrial o el antígeno CA-125 [5]. Es conocido que la norma de referencia para determinar correctamente el estado congestivo es la catterización de la medida de la presión auricular derecha (PAD > 7 mmHg) y la presión de oclusión de la arteria pulmonar (POAP > 18 mmHg) [5], pero su uso está limitado a ciertos escenarios clínicos como el shock cardiogénico, la hipertensión pulmonar y las anomalías valvulares [6]. Por otro lado, los síntomas y la exploración física como disnea, ortopnea, ingurgitación yugular, edemas y crepitantes, son de escasa utilidad por su baja sensibilidad. Los estudios de imagen, como la radiografía de tórax, también tienen una baja sensibilidad, encontrando hasta en un 40% de los casos con ICA radiografías normales [7]. Estas limitaciones se ponen de manifiesto al momento de distinguir las dos formas de congestión: la tisular y la vascular. El acúmulo de líquido que se acompaña de fallo cardíaco se inicia en el espacio intravascular, mientras que el aumento de las presiones de los capilares por incremento de la presión hidrostática intracapilar, conlleva a la congestión tisular. La mayoría de los pacientes con ICA presentan combinación de congestión vas-

Score VEXUS en el Síndrome Cardiorrenal

cular y tisular, aunque puede diferenciarse la predominancia de un tipo de congestión sobre la otra. Esto ha hecho que recientemente se propongan 4 fenotipos de congestión en el paciente con ICA: pulmonar intravascular, pulmonar tisular, sistémica intravascular y sistémica (Figura 1) [8] cuyo objetivo es orientar adecuadamente el tratamiento descongestivo.

Recientemente se ha incorporado la ecografía a pie de cama o POCUS (point of care ultrasound), como una herramienta fundamental para la valoración de la congestión en los pacientes cardiorrenales. Según Romero-González et al.[4], la valoración de la congestión en el paciente congestivo mediante POCUS debería incluir las siguientes tres exploraciones: la ecografía pulmonar o "Lung Ultrasound" (LUS) para valorar de forma rápida y precisa la congestión pulmonar tisular (expresión del aumento de presiones en cavidades izquierdas), el estudio de la morfología y función cardiaca y valvular mediante la ecocardiografía o "Focused Cardiac Ultrasound" (FOCUS) y la puntuación de la escala VExUS [Venous Excess Ultrasound Score] [9], para establecer el grado de congestión venosa a través del diámetro

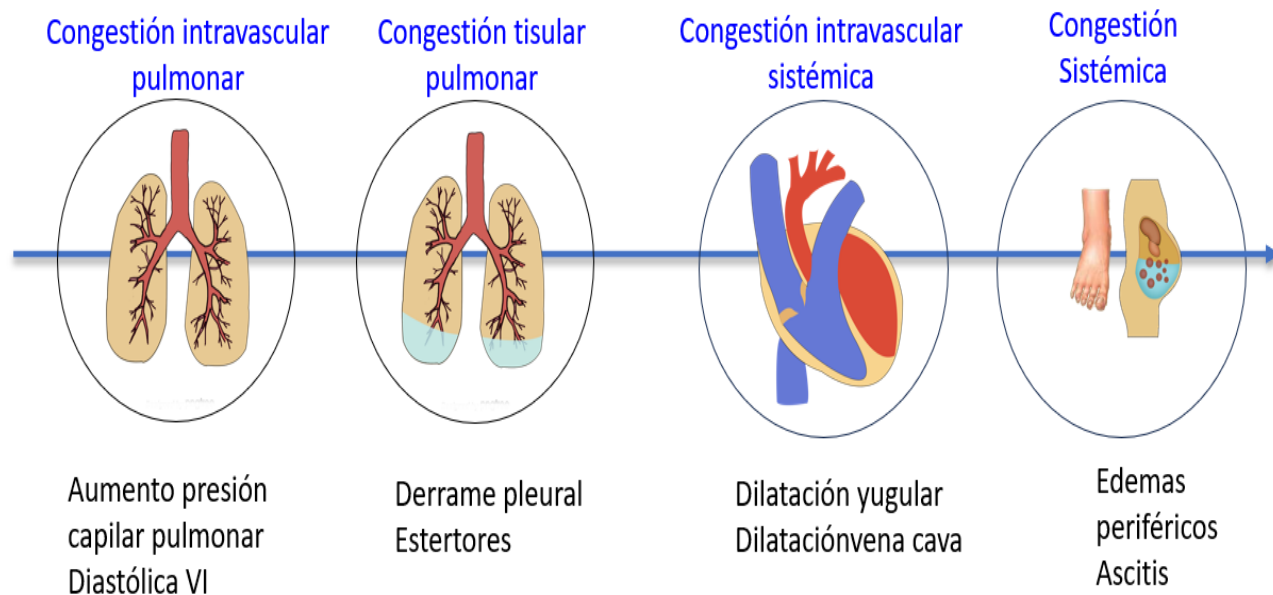
y la colapsabilidad de la vena cava inferior (VCI), así como los patrones Doppler de las ondas de la vena suprahepática (VSH), porta (VP) y renales (VR). De esta manera, valoraremos de forma más precisa el grado de congestión, tanto derecha como izquierda y optimizaremos el tratamiento diurético o dialítico en nuestro caso.

EL PROTOCOLO VEXUS

1. Principios básicos

Beaubien-Souligny y colaboradores [9] desarrollaron el protocolo VExUS, mediante la evaluación de la gravedad de la congestión en una cohorte de 145 pacientes sometidos a cirugía cardíaca, en el que se excluyeron aquellos con diagnóstico previo de insuficiencia renal aguda (IRA), delirium, cirrosis, trombosis portal o enfermedad renal grave (TFG < 15 mL/min o diálisis). A estos pacientes se les realizó una ecografía de la VCI, Doppler de VSH, VP y venas interlobulares renales a diario durante 3 días. Observaron que el score VExUS con congestión moderada y severa se relacionó con la aparición de lesión renal aguda.

Figura 1. Cuatro Fenotipos de congestión en el paciente con Insuficiencia Cardíaca Aguda. Dos formas de congestión: Tisular y Vascular



2. Equipamiento necesario

Para la realización del VExUS necesitaremos un equipo de ecografía con Doppler color y pulsado. Respecto al transductor, debe ser de baja frecuencia, convexa o sectorial, con software para exploración abdominal.

3. Sistemática de realización

Colocaremos al paciente en decúbito supino con cabecero a 0°. El orden de la exploración será el siguiente:

3.1 Vena cava inferior (VCI)

El primer paso consiste en la valoración de la VCI en su eje corto y/o largo, mediante ecografía bidimensional a través de las ventanas transhepática subxifoidea o axilar (**Figura 2**). Mediremos el diámetro de la VCI en su eje largo y/o eje corto, aproximadamente 2 cm por debajo de su entrada en la aurícula derecha (**Figura 3**). Posteriormente valoraremos su colapso inspiratorio que debe ser mayor al 50% (**Figura 4**). Para la medida del colapso inspiratorio de la VCI, el Modo M nos dará una imagen más gráfica (**Figura 5**). Si la VCI tiene un diámetro inferior a 2 cm y colapsa más del 50% se descarta congestión vascular y no continuamos con los siguientes pasos del protocolo VExUS.

Limitaciones sobre la medición de la vena cava inferior

- La evaluación de la VCI, se ha utilizado históricamente como marcador de la presión venosa central (PVC). Sin embargo, en los últimos años se ha documentado que la medición aislada de la VCI es un parámetro estático y con gran variabilidad subjetiva.

- La presión venosa central (PVC) no refleja con certeza la precarga real o congestión venosa del paciente. Así, la dilatación de la VCI (>2 cm) puede verse en algunas situaciones como la hipertensión pulmonar, determinadas valvulopatías, enfermedad pulmonar obstructiva crónica avanzada con hipertensión pulmonar o incluso en pacientes de complejidad atlética y jóvenes, sin que existan datos de sobrecarga de volumen o aumento de la presión en la aurícula derecha.

- La dilatación de la VCI sólo da información de la presión y no cuantifica la cantidad de congestión venosa de otros órganos vitales como los pulmones, el hígado, el intestino y los riñones. Por lo tanto, si el diámetro de la VCI es mayor de 2 cm o presenta un colapso inspiratorio menor del 50%, es necesaria la valoración del resto del sistema venoso, cuyo objetivo será valorar y graduar el compromiso orgánico asociado a la congestión, así como descartar dilataciones de la VCI por causas no congestivas.

Figura 2. Posición del transductor para valorar el eje largo (A) y el eje corto (B) de la VCI en la ventana transhepática subxifoidea y a través de la ventana transhepática axilar (C).

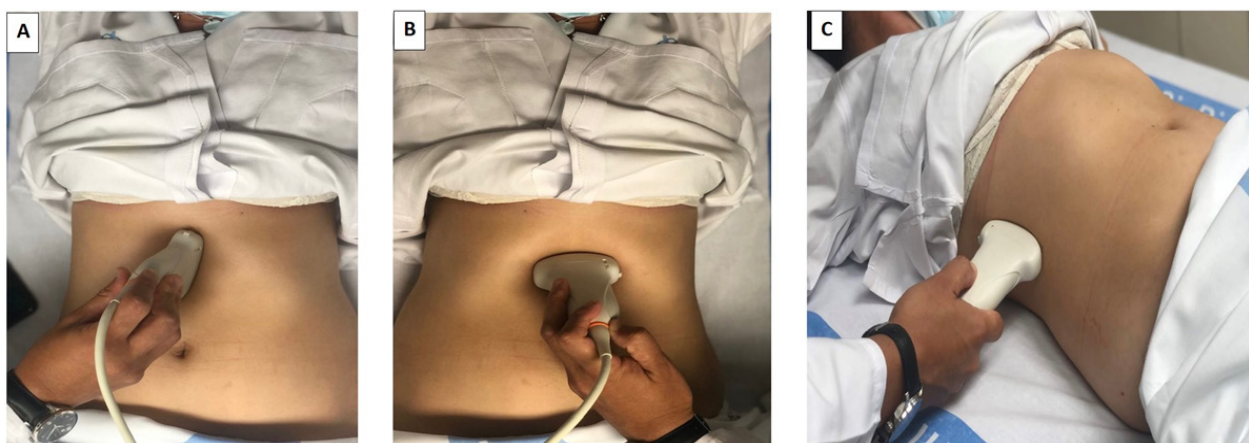
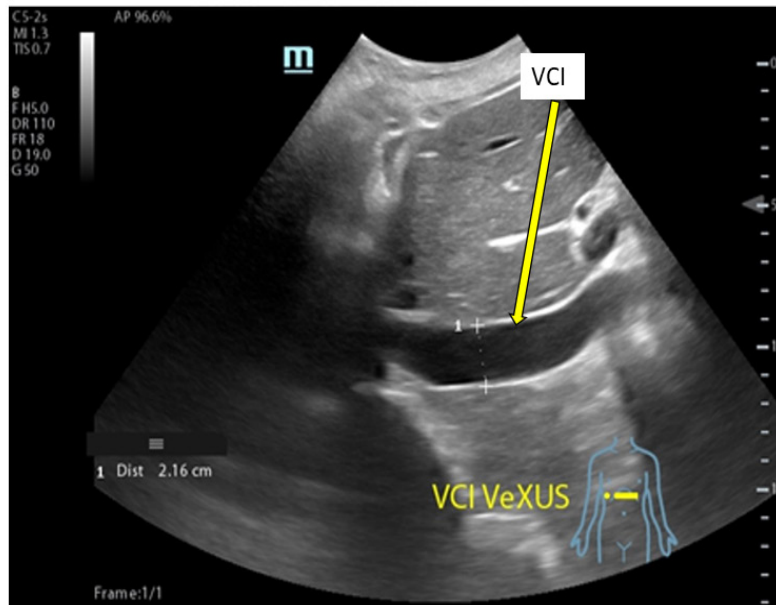


Figura 3: Medición del diámetro de la Vena Cava Inferior (VCI) en el eje largo de la ventana transhepática subxifoidea (marca del transductor hacia arriba, corazón a la izquierda) a 2 cm de su entrada en aurícula derecha.



- Los pacientes con aumento de la presión intraabdominal elevada (ascitis cirrótica, diálisis peritoneal) pueden tener colapsada la VCI a pesar una elevada presión en aurícula derecha.

- Podemos confundir la VCI con la aorta abdominal (la aorta tiene pared hiperecoica y es pulsátil).

3.2 Venas suprahepáticas (VSH)

Para valorar el patrón Doppler de las principales VSH podemos utilizar la ventana transhepática su-

bxifoidea o axilar media lateral con una ligera inclinación hacia abajo del transductor desde la ventana transhepática axilar media, visualizando la VSH justo antes de la entrada en la VCI. Con el Doppler color, la VSH normalmente aparece en color azul (flujo alejándose del transductor) [10]. El registro Doppler pulsado de las VSH, en condiciones normales, presenta 4 ondas visibles consecutivas (**Figura 6**):

Onda A: pequeña onda retrógrada debida a la con-

Figura 4. Colapso inspiratorio de la VCI (Flecha) en Modo bidimensional (Flecha)

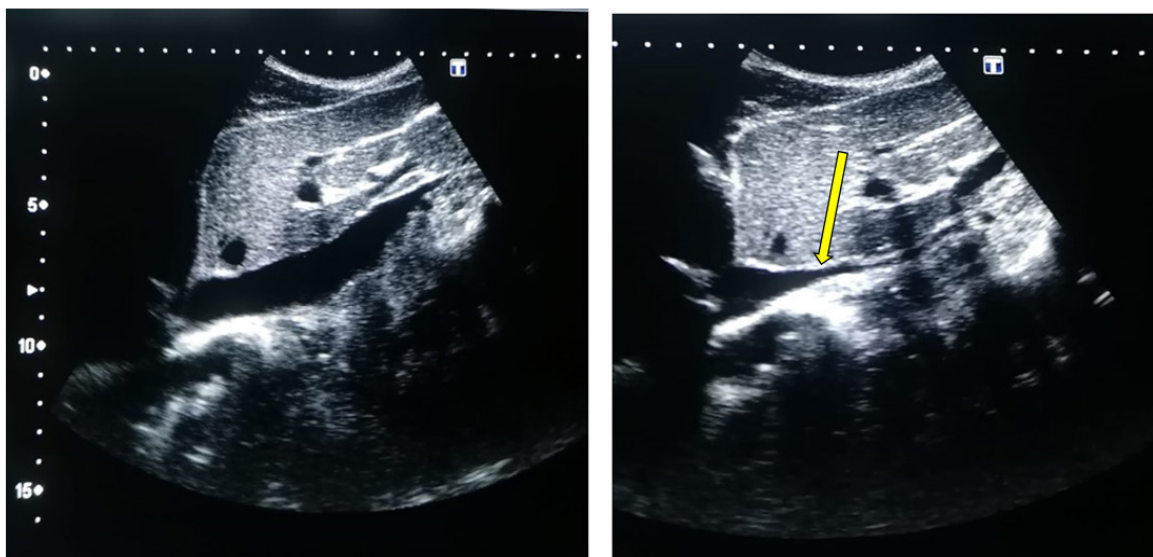
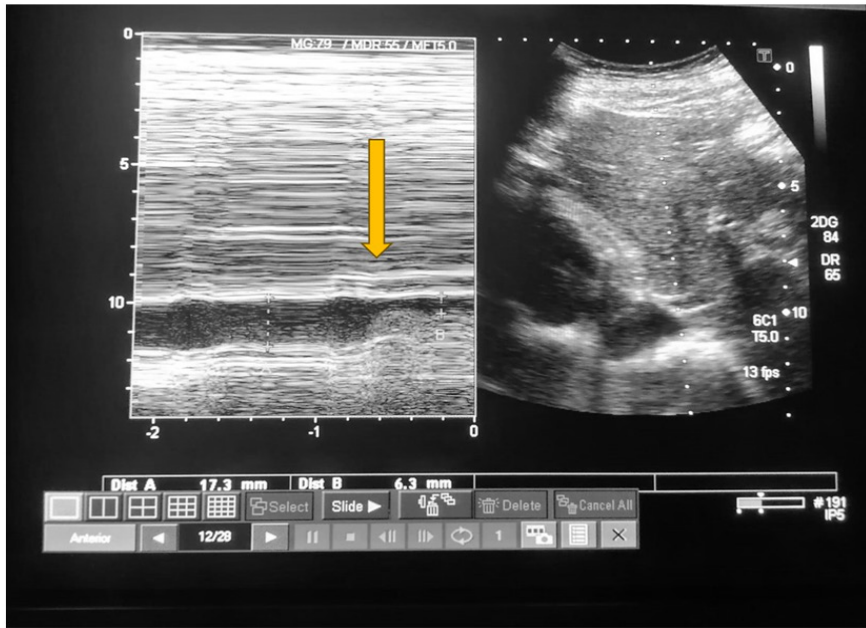


Figura 5. Colapso inspiratorio de la VCI en Modo M (flecha)



tracción auricular

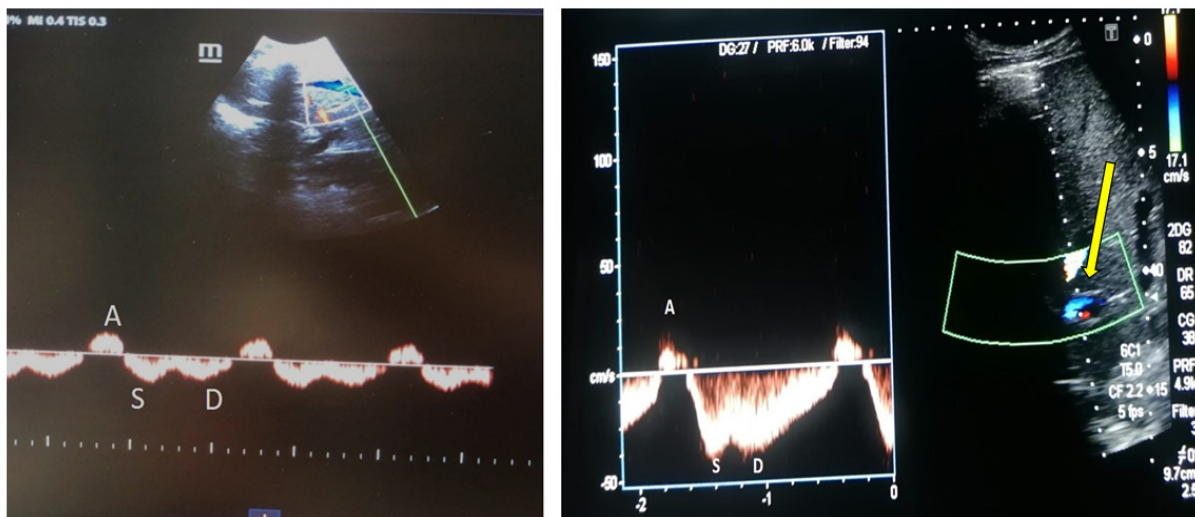
Onda S: onda anterógrada durante la sístole que representa la caída de la PAD durante el inicio e intermedio de la sístole cardíaca; la sangre se desplaza de forma anterógrada hacia la VSH debido a la relajación auricular.

Onda V: retrógrada que aparece entre las ondas S y D, al final de la sístole ventricular cuando el anillo tricúspide vuelve a su posición normal aumentando la PAD (no siempre es perceptible)

Onda D: onda anterógrada que representa otra caída de la presión en la AD durante la relajación ventricular en la diástole cardíaca, el flujo anterógrado se debe a la apertura de la válvula tricúspide.

Normalmente, la onda S es mayor que la onda D. Con la elevación de la PAD, la onda S se hace pequeña que la onda D y en situaciones donde ocurre un aumento significativo de la PAD, la onda S se invierte. Un trazado electrocardiográfico (ECG) simultáneo es deseable para identificar con preci-

Figura 6. Doppler pulsado y color de las venas suprahepáticas (flecha): patrón normal. Ondas A, S, D (ver texto)



Score VEXUS en el Síndrome Cardiorrenal

sión los componentes de las ondas A, S y D que se producen inmediatamente después de las ondas P, R y T del ECG, respectivamente

Limitaciones sobre la medición del Doppler Color y Doppler Pulsado de las VSH

- El valor del Doppler de la VSH es limitado en presencia de regurgitación tricuspídea significativa, pudiendo estar presenta una onda S

- Puede observarse una señal Doppler de la VSH anormal sin regurgitación tricuspídea en la disfunción del VD debido a la ausencia de movimiento anular.

- La forma de onda de la VSH puede simular congestión en las siguientes condiciones: cirrosis hepática, infiltración grasa hepática, linfoma hepático, maniobra de Valsalva en el compartimento abdominal o estenosis de la VCI.

- La fibrilación auricular conlleva la pérdida de la onda A y una onda S más pequeña ($S < D$) incluso en ausencia de elevación de la presión en la aurícula derecha.

- Las formas de las ondas A y V pueden ser picudas en hipertensión pulmonar.

- Las mediciones de los patrones de flujo de la VSH dependen de la experiencia del clínico y de los movimientos respiratorios del paciente, ya que la respiración rápida puede enmascarar u ocultar completamente la vena hepática y, por lo tanto, las mediciones pueden resultar difíciles.

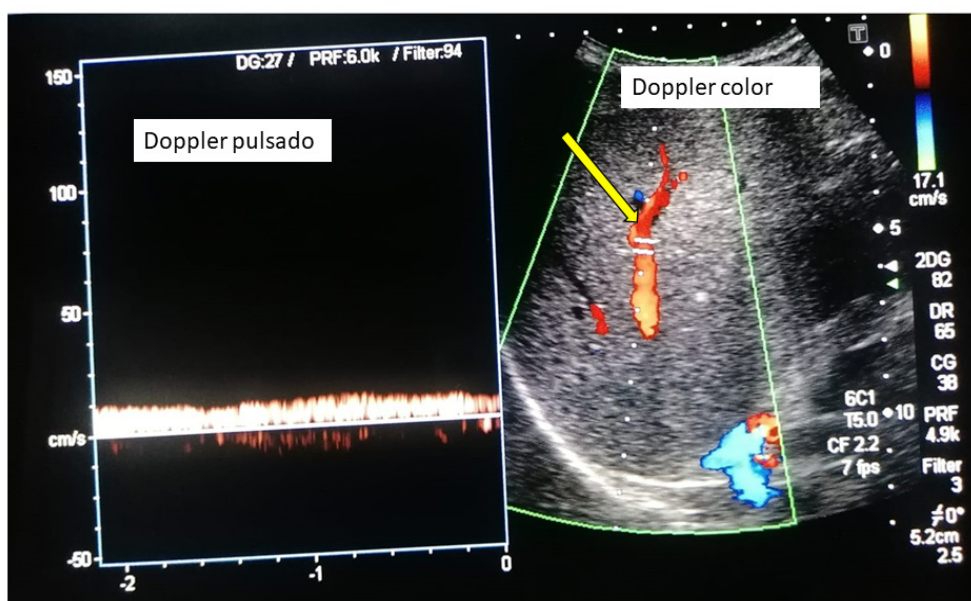
3.3 Vena Porta

Tanto la vena porta como la vena renal (de la que hablaremos posteriormente) no tienen pulsatilidad mostrando un flujo continuo en condiciones normales por su distancia de los grandes vasos [11]. Veremos la porta, a través de las ventanas transhepáticas subxifoidea o lateral, siendo esta última más precisa, obteniendo una vista coronal. Con el Doppler color en condiciones normales la porta se ve de color rojo (flujo que se acerca al transductor) y con el Doppler pulsado el registro será monofásico continuo sin variación respiratoria ni pulsatilidad. Esto ocurre debido a que las sinusoides hepáticas y los shunts portales están relativamente aislados de la transmisión de la presión en la aurícula derecha provocando que la onda de pulso venoso se disipe por la resistencia al flujo ejercida por los capilares sinusoidales (**Figura 7**). Por ello, en estados congestivos se genera un flujo retrógrado con la contracción auricular que se transmite a los sinusoides hepáticos y a la vena porta, visualizándose un índice de pulsatilidad (IP) portal, que si es $< 50\%$ correspondería a un estado congestivo moderado y si es $> 50\%$ a un estado congestivo grave. Este IP se calcula mediante la siguiente la fórmula:

$$IP = \frac{[\text{Velocidad máxima (V}_{\text{máx}}) - \text{Velocidad mínima (V}_{\text{mín}})] \times 100}{\text{Velocidad máxima (V}_{\text{máx}})}$$

Donde $V_{\text{máx}}$ es la velocidad más alta y $V_{\text{mín}}$ es

Figura 7. Doppler color y pulsado de la vena porta (flecha): patrón normal



la velocidad más baja durante el ciclo cardíaco. La pulsatilidad de las VP podría considerarse un signo de disfunción del corazón derecho y se asocia a una mala evolución de los pacientes con insuficiencia cardiaca derecha [12].

Limitaciones sobre la medición del Doppler de la vena porta

-Falsos positivos en pacientes delgados sanos, malformaciones arteriovenosas, donde es posible encontrar un aumento en el IP sin existir congestión [13].

-Falsos negativos en pacientes con cirrosis hepática, esteatosis hepática, trombosis portal, en los que la transmisión de la presión en la aurícula derecha es atenuada a nivel de las sinusoides hepáticos [14].

3.4 Vena renal:

Finalmente, valoraremos el flujo en las venas intrarrenales que reflejan el efecto de la presión en aurícula derecha sobre el riñón, órgano encapsulado. En general, exploraremos solo el riñón derecho, asumiendo que los parámetros son iguales en ambos riñones. Colocaremos el transductor a nivel de la línea axilar posterior con el paciente en decúbito lateral izquierdo, obteniendo imágenes en una vista coronal. Situaremos la muestra del Doppler a nivel de la corteza renal para valorar las venas interlobulares (situadas entre las pirámides medulares renales). Se deben evitar las venas hiliares y arcuatas periféricas, puesto que sobrestiman la velocidad de

flujo. En el Doppler color, las venas renales aparecen en azul y las arterias en rojo. Con el Doppler pulsado, el registro normal es monofásico continuo durante el ciclo cardíaco y aparece por debajo de la línea de base, mientras que por encima observamos el flujo arterial, lo que ayuda a identificar las fase del ciclo cardíaco (**Figura 8**).

En congestión leve-moderada se observará un flujo bifásico con la aparición de dos ondas sistólica "S" y diastólica "D", que se correlacionan con las ondas S y D del flujo de las VSH mencionadas previamente. En presencia de congestión severa se observará un flujo monofásico discontinuo con dos o una sola onda "D" durante el ciclo cardíaco dependiendo de si la congestión es moderada o severa (**Figura 9**). La obtención del patrón de flujo de las venas intrarrenales es más complicada, y requiere cierta práctica, en comparación con las previas por el pequeño tamaño de los vasos. Es necesario pedir al paciente que realice una apnea o hacer la medición durante la espiración. La exploración del Doppler de los vasos renales permite además calcular el índice de resistividad arterial, que en situaciones de congestión puede alterarse y traducirse en aumento de las resistencias intrarrenales. Sin embargo, otras situaciones como la aterosclerosis, las lesiones parenquimatosas, entre otras pueden alterarlas [15].

Limitaciones sobre la medición del Doppler de las venas intrarrenales

-Dentro de la principales limitaciones se encuen-

Figura 8: Doppler color y pulsado de la vena renal (flecha): patrón normal (ver texto)

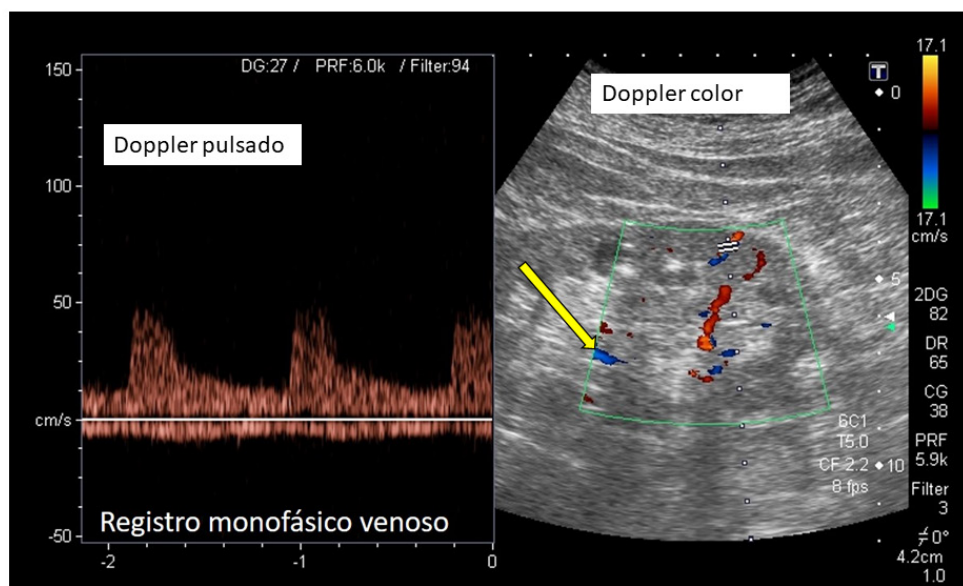
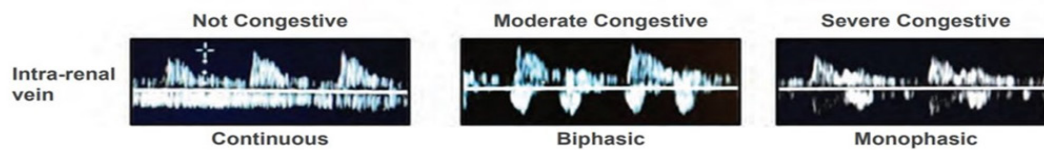


Figura 9. Patrones congestivos y no congestivos de la vena renal



©KIDNEY360 2: 1326–1338, 2021.

tra la insuficiencia renal crónica avanzada [ERCA] [TFG < 15mL/min) o pacientes en diálisis, en los que es posible encontrar un flujo monofásico venoso sin presencia de congestión parenquimatosa [16].

- La evaluación de los vasos hiliares puede revelar un patrón pulsátil similar al patrón de la VSH incluso sin congestión venosa sistémica.

4. Patrones Doppler congestivos venosos

La congestión venosa modifica los patrones o registros normales del Doppler pulsado. En la (Figura 10), tomada de Argaiz et al [17] se representa la modificación de la curva Doppler desde la normalidad a la congestión venosa severa.

5. El score VExUS

La visualización del diámetro y la colapsabilidad de la VCI conjuntamente con la valoración del Doppler color y pulsado de las VSH, porta e intrarre-

nales se integran en una escala de severidad de la congestión denominado score VExUS que tiene 4 grados (Figura 11):

Grado 0: Diámetro de la VCI < 2 cm. En este caso no hay congestión y no seguimos explorando el resto de territorios venosos

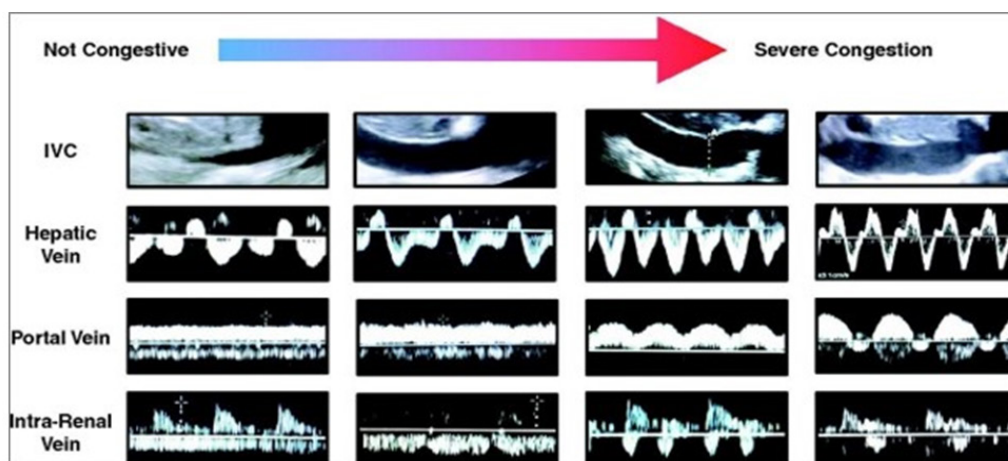
Grado 1: Diámetro de la VCI ≥ 2 cm y Doppler con patrones de normalidad o alteraciones leves

Grado 2: Diámetro de la VCI ≥ 2 cm con al menos un patrón de severidad en el Doppler Pulsado

Grado 3: VCI ≥ 2 cm, con dos o más patrones de severidad en el Doppler Pulsado

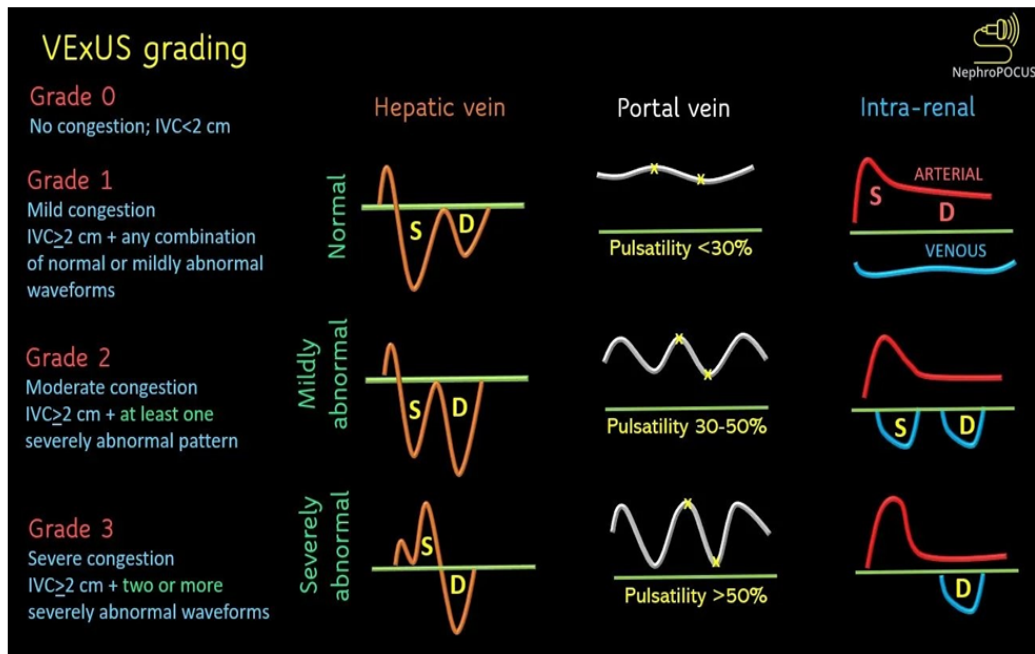
El score VExUS se ha validado principalmente en el SCR1 y en el paciente crítico. En la actualidad, este método se está introduciendo en las práctica habitual de la Nefrología ya que la información obtenida mediante el estudio ecográfico, aunque debe interpretarse en el contexto clínico, analítico, radio-

Figura 10. Clasificación ecográfica del protocolo VExUS



Tomado de: Argaiz ER, Koratala A, Reisinger N. Comprehensive Assessment of Fluid Status by Point-of-Care Ultrasonography. Kidney360. 2021 May 27;2(8):1326-1338

Figura 11. SCORE VExUS: Escala de severidad de la congestión



Beaubien-Souligny W, Rola P, Haycock K, Bouchard J, Lamarche Y, Spiegel R, et al. Quantifying systemic congestion with Point-Of-Care ultrasound: development of the venous excess ultrasound grading system. *Ultrasound J.* 2020;12(1):16.

lógico, etc., puede ser en un futuro una guía para el tratamiento.

En el SCR1, el flujo de las venas intrarrenales mediante el Doppler demostró tener una mejor correlación con congestión que el índice de resistencia y se correlacionó con el aumento de la presión en aurícula derecha medida por cateterismo, acompañándose de peores desenlaces en los pacientes congestivos respecto a los que tenían congestión leve o los que no la tenían [12].

Ventajas y limitaciones del score VExUS

Como es sabido, la congestión por cualquier causa (presión o volumen) puede conducir a una nefropatía congestiva [18]. Una de sus principales fortalezas del score VExUS, es que nos permite realizar una interpretación cualitativa y estimativa de la congestión venosa, analizando los flujos venosos en el Doppler, sin necesidad de realizar mediciones directas, y cuantificando el grado de severidad. Con el protocolo VExUS, seremos capaces de guiar la reanimación con fluidos o identificar a los pacientes que más se puedan beneficiar de un tratamiento diurético o de su aumento de la dosis, lo que es clave para el manejo descongestivo del paciente con SCR [19]. Argaiz et al [20] objetivaron que la mejora del IP de la vena porta coincide con la mejora

de la función renal en pacientes con ICA tratados con diuréticos.

Entre sus limitaciones, tenemos que no permite determinar la causa de la congestión venosa ni diferencia entre la sobrecarga de presión o volumen del VD. Por ejemplo, en pacientes con hipertensión pulmonar de larga evolución con un score de VExUS grave, debe evitarse una descongestión agresiva, puesto que el gasto cardíaco de estos pacientes a menudo depende de una precarga elevada. En este caso, la mejor respuesta se conseguiría con vasodilatadores pulmonares en el contexto de disfunción del VD. Otra limitación es que aún no se ha validado en múltiples escenarios como en la ERCA, trasplante renal, diálisis peritoneal y hemodiálisis, para poder extrapolarlo y estandarizarlo para el uso global de los pacientes para estimación de la volemia, ya que en el estudio original [9] se excluyeron pacientes con insuficiencia renal aguda. Además, el score VExUS no ayuda a predecir la respuesta a fluidos, tan necesario en los pacientes sépticos donde es primordial optimizar el volumen venoso y el gasto cardíaco.

El score VExUS en la práctica clínica

Aunque hasta la fecha no se han publicado grandes ensayos clínicos aleatorizados que demuestren

Score VEXUS en el Síndrome Cardiorrenal

su utilidad durante el seguimiento ambulatorio de pacientes con ICA tras un ingreso hospitalario, recientemente se ha publicado un estudio liderado por Torres-Arrese y cols [21] quienes evaluaron el pronóstico del uso del score VExUS y la ecografía de pulmón en 74 pacientes hospitalizados por ICA. Tanto el patrón monofásico de la vena renal, el IP de la VP > 50% y el score VExUS 3 fueron predictores de mortalidad durante la hospitalización. El diámetro de la VCI > 2 cm y la presencia de un patrón monofásico discontinuo de la vena renal en la visita a los 90 días tras el alta hospitalaria fue considerada predictor de reingreso hospitalario por ICA. Los autores concluyen que el protocolo VExUS es útil que el seguimiento precoz para mejorar el pronóstico de esta enfermedad tan prevalente.

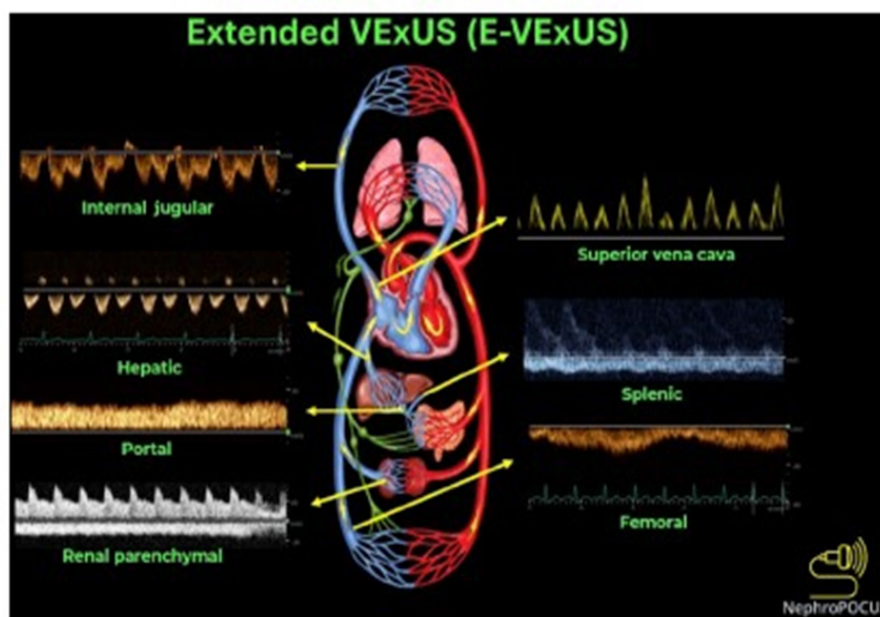
Ecografía VExUS ampliada o VExUS-E

Recientemente se ha introducido el término ecografía VExUS ampliada o expandido (VExUS-E) para incluir el Doppler color y pulsado de venas adicionales como la yugular interna, la vena cava superior, esplénica y femoral en situaciones en las que las venas primarias (VSH, la porta en la cirrosis y renal en la ERCA) presentan limitaciones de acceso e interpretación [22] [23]. Podemos estimar la presión en aurícula derecha mediante ecografía de la yugular interna cuando la VCI no es accesible o su

medición no es fiable (Figura 12) [24]. Finalmente, el Doppler de la vena femoral está ganando atención debido a la relativa facilidad de adquisición de imágenes. En un estudio reciente la alteración del flujo de la femoral mostró un excelente rendimiento diagnóstico para detectar una elevada PAD [25]. Sin embargo, hay que tener cuidado a la hora de valorar el aumento de la PAD basándose únicamente en la femoral, ya que estudios anteriores mostraron una sensibilidad relativamente baja [26]. Por ahora, se necesitan más datos para establecer la utilidad en la práctica clínica diaria, con esta nueva modalidad del VExUS-E.

En resumen, podemos concluir que el score VExUS en combinación con la ecografía pulmonar, ecocardiografía, biomarcadores séricos cardiorrenales, anamnesis, exploración física y los parámetros de la bioimpedancia eléctrica integra la visión holística de la congestión vascular. Todo ello nos permitiría hacer un ajuste individualizado del tratamiento, así como servir de marcador pronóstico de la evolución de la enfermedad.

Figura 12. Componentes del Doppler (color y pulsado) y puntuación ecográfica del VEXUS-E.



DOI: 10.5492/wjccm.v12.i2.i2.53 Copyright ©The Author(s) 2023.

Referencias Bibliográficas

- 1.- Martínez Santos P, Bover Freire R, Esteban Fernández A, Bernal Sobrino JL, Fernández Pérez C, Elola Somoza FJ, et al. Mortalidad hospitalaria y reingresos por insuficiencia cardiaca en España. Un estudio de los episodios índice y los reingresos por causas cardiacas a los 30 días y al año. *Rev Esp Cardiol.* 2019;72[12]:998–1004
- 2.- Stevens PE, Levin A; Kidney Disease: Improving Global Outcomes Chronic Kidney Disease Guideline Development Work Group Members. Evaluation and management of chronic kidney disease: synopsis of the kidney disease: improving global outcomes 2012 clinical practice guideline. *Ann Intern Med.* 2013 Jun 4;158(11):825-30.
- 3.- Sionis A, Sionis Green A, Manito Lorite N, Bueno H, Coca Payeras A, Díaz Molina B, et al. Comentarios a la guía ESC 2016 sobre el diagnóstico y tratamiento de la insuficiencia cardíaca aguda y crónica. *Revista Española de Cardiología.* 2016 dic; 69[12]:1119-25
- 4.- Gregorio Romero-González, Manrique J, Castaño-Bilbao I, Slon-Roblero F, Ronco C. POCUS: congestión y ultrasonido dos retos para la nefrología de la próxima década. *Nefrología* 2022;42[5]:501-505.
- 5.- Mullens W, Damman K, Harjola V-P, Mebazaa A, Brunner-La Rocca H-P, Martens P, et al. The use of diuretics in heart failure with congestion - a position statement from the Heart Failure Association of the European Society of Cardiology. *Eur J Heart Fail.* 2019 ene 1;21[2]:137-55
- 6.- Rangaswami J, Bhalla V, Blair JEA, Chang TI, Costa S, Lentine KL, et al. Cardiorenal syndrome: classification, pathophysiology, diagnosis, and treatment strategies: a scientific statement from the American Heart Association. *Circulation.* 2019 abr 16;139[16]
- 7.- Martindale JL, Wakai A, Collins SP, Levy PD, Diercks D, Hiestand BC, et al. Diagnosing acute heart failure in the emergency department: a systematic review and meta-analysis. *Carpenter C, editor. Acad Emerg Med.* 2016 feb 13;23[3]:223-42
- 8.- Nuñez J. et al. Congestion in heart failure: a circulating biomarker-based perspective. A review from the Biomarkers Working Group of the Heart Failure Association, European Society of Cardiology. *European Journal of Heart Failure* [2022] 24, 1751–1766
- 9.- Beaubien-Souligny W, Rola P, Haycock K, Bouchard J, Lamarche Y, Spiegel R, et al. Quantifying systemic congestion with Point-Of-Care ultrasound: development of the venous excess ultrasound grading system. *Ultrasound J.* 2020;12[1]:16.
- 10.- H. Soliman-Aboumarie and A.Y. Denault. How to assess systemic venous congestion with point of care ultrasound. *European Heart Journal - Cardiovascular Imaging* [2022] 00, 1–4. <https://doi.org/10.1093/ehjci/jeac239>
- 11.- Ikeda Y, Ishii S, Yazaki M, Fujita T, Lida Y, Kaida T et al. Portal congestion and intestinal edema in hospitalized patients with heart failure. *Heart Vessels* 2018;33:740–51.
- 12.- Iida N, Seo Y, Sai S, Machino-Ohtsuka T, Yamamoto M, Ishizu T et al. Clinical implications of intrarenal hemodynamic evaluation by doppler ultrasonography in heart failure. *JACC Heart Fail.* 2016;4:674–82
- 13.- Gallix BP, Taourel P, Dauzat M, Bruel JM, Lafortune M. Flow pulsatility in the portal venous system: a study of Doppler sonography in healthy adults. *Am J Roentgenol.* 1997;169[1]:141–4.
- 14.- Wachsberg RH, Needleman L, Wilson DJ. Portal vein pulsatility in normal and cirrhotic adults without cardiac disease. *J Clin Ultrasound.* 1995;23[1]:3–15.
- 15.- Husain-Syed F, Gröne HJ, Assmus B, Bauer P, Gall H, Seeger W et al. Congestive nephropathy: a neglected entity? Proposal for diagnostic criteria and future perspectives. *ESC Heart Fail.* 2021;8:183–203
- 16.- Mullens Wilfried, Abrahams Zuheir, Francis Gary S., Sokos George, Taylor David O., Starling Randall C., et al. Importance of Venous Congestion for Worsening of Renal Function in Advanced Decompensated Heart Failure. *J Am Coll Cardiol.* 2009;53[7]:589–96
- 17.- Argaiz ER, Koratala A, Reisinger N. Comprehensive Assessment of Fluid Status by Point-of-Care Ultrasonography. *Kidney360.* 2021 May 27;2(8):1326-1338
- 18.- Beaubien-Souligny W, Denault AY. Real-Time assessment of renal venous flow by transesophageal echography during cardiac
- 19.- Hatem Soliman-Aboumarie and André Y. Denault. How to assess systemic venous congestion with point of care ultrasound. *European Heart Journal - Cardiovascular Imaging* [2022] 00, 1–4
- 20.- Argaiz ER, Rola P, Gamba G. Dynamic

Score VEXUS en el Síndrome Cardiorrenal

Changes in Portal Vein Flow during Decongestion in Patients with Heart Failure and Cardio-Renal Syndrome: A POCUS Case Series. *Cardiorenal Med* 2021; 11: 59-66

21.- Torres-Arrese et al. Usefulness of Systemic Venous Ultrasound Protocols in the Prognosis of Heart Failure Patients: Results from a Prospective Multicentric Study. *J. Clin. Med.* 2023, 12[4], 1281

22.- Koratala A, Reisinger N. Point of Care Ultrasound in Cirrhosis-Associated Acute Kidney Injury: Beyond Inferior Vena Cava. *Kidney360* 2022; 3: 1965-1968

23.- Koratala A. Hemodynamic POCUS in cirrhosis: think beyond the IVC. *NephroPOCUS.com*. Last accessed: 12/21/2022. Available from: <https://nephropocus.com/2022/11/28/hemodynamic-pocus-in-cirrhosis-think-beyond-the-ivc/>

24.- Turk M, Robertson T, Koratala A. Point-of-care ultrasound in diagnosis and management of congestive nephropathy. *World J Crit Care Med.* 2023 Mar 9;12(2):53-62.

25.- Abu-Yousef MM, Kakish ME, Mufid M. Pulsatile venous Doppler flow in lower limbs: highly indicative of elevated right atrium pressure. *AJR Am J Roentgenol* 1996; 167: 977-980

26.- Atkinson PR, Milne J, Diegelmann L, Lamprecht H, et al. Does Point-of-Care Ultrasonography Improve Clinical Outcomes in Emergency Department Patients With Undifferentiated Hypotension? *Ann Emerg Med* 2018; 72: 478-489